קיבוע אורתודונטי
– כשמו כן הוא או כשמו אין הוא?

ד"ר ע. יצחק*,
ד"ר מ. יצחקי*
ד"ר ה. כץ-שגיא**

*המחלקה לאורתודונטיה, בית הספר לרפואת שיניים, הדסה, האוניברסיטה העברית בירושלים; מרפאה פרטית.
**המחלקה לרפואת שיניים לילדים, בית הספר לרפואת שיניים, הדסה, האוניברסיטה העברית בירושלים; מרפאה פרטית.

פנטה ר"י
פילוסוף אפל בעל שם
הכריז קבל עם "הכל זורם!"
מכלול הטבע ודומם
גם אם חי הוא או שומם
זורם!
פרופ' גרשם זיצ'ק – פילוסופיה בגרוש (1)

הקדמה

התובנה ההגותית לפיה צפוי שינוי מתמיד בעולם הדומם, ועוד יותר בעולם החי, עומדת בקנה אחד עם הקושי הטמון בשלב שמירת המצב (רטנציה) בסיום הטיפול ליישור שיניים. בניגוד לשלבי הטיפול הפעיל, בהם מופעלים כוחות במטרה לשנות את מיקום השיניים, בשלב שמירת המצב עיקר המאמץ מושקע בשמירה על עמדת השיניים ומותרת תזוזה מועטה, אם בכלל. המטרה של שלב זה היא ייצוב השיניים בעמדתו החדשה, שהושגה במהלך הטיפול הפעיל. ייצוב השיניים בעמדתן החדשה דרוש למשך תקופה מסוימת, עד לארגון מחדש של רקמות התאחיזה (עצם המכתשית, הליגמנט הפריודונטלי, רקמות החניכיים), השגת שיווי משקל מחודש בין הכוחות המופעלים על ידי הרקמות הרכות (שפה, לחי ולשון) וצמצום ההשפעה של גדילת שארית של הלסתות על יחסי המשנן (3, 4). בספרות האורתודונטית קיים חוסר הסכמה לגבי התקופה הרצויה לרטנציה ורבים הגורסים כי קיים צורך ממשי ברטנציה ארוכת טווח במגוון רחב של מקרים (5, 6). ממחקרים ארוכי טווח עולה, כי ללא שמירת מצב צפויים שינויים מהותיים בסידור הקשתות. עובדה זו נכונה בעיקר במתבגרים ומבוגרים צעירים, כאלה שעברו יישור שיניים וגם כאלה שלא (6-9). חשוב לציין, כי שלב הרטנציה מהווה חלק בלתי נפרד מהטיפול, וראוי שיתוכנן במסגרת תוכנית הטיפול קודם לתחילתו. אולם, עם התקדמות הטיפול, או לקראת סיום השלב הפעיל, ניתן לשקול מחדש האם הרטנציה שתוכננה מלכתחילה אכן מתאימה למתרפא, ולשנותה במידת הצורך.

קיימות מספר חלופות למכשירי שמירת מצב, המסווגות כמכשירים נשלפים (דוגמת Hawley retainer, Vacuum formed retainer, Positioner) ומכשירים קבועים-מודבקים (Orthodontic fixed retainer) (תמונות 1 ו-2). קיבוע מודבק פנימי הוצע לראשונה בשנת 1973 על ידי Kneirim, זמן קצר לאחר תחילת השימוש בהדבקה ישירה של סמכים אורתודונטיים (אמצע שנות ה-60) (4, 10). קיבוע זה החליף את הקיבוע המולחם לטבעות על ניבים תחתונים, שהיה מקובל קודם לכן (11).

קיבוע מודבק מומלץ בעיקר במקרים בהם ליקויי הסגר הראשוני כלל צפיפות של המשנן, רוטציות של החותכות או עמדה רחוקה של אחת השיניים הקדמיות (לדוגמה במקרה של שן כלואה או שן אקטופית) (3, 6). התוויה מיוחדת ניתנת במקרה של רווח מרכזי בין חותכות עליונות (median diastema), שידוע כבעל נטייה להיפתח. במקרה האחרון ניתן לשקול הדבקת קיבוע רק לשתי החותכות המרכזיות (תמונה 2ב), תחת השימוש בקיבוע מניב עד ניב או ממלתעה עד מלתעה. ניתן גם להמליץ על הדבקה של קיבוע קדמי תחתון במקרה של מנשך עמוק, בנוסף לפלטה עם מישור לעיסה קדמי בקשת עליונה, שכן קיימת במקרים אלה נטייה להעמקת מנשך עד סיום הגדילה (12). העמקת המנשך גורמת ללחץ על החותכות התחתונות, שיוצרות מגע עם החותכות העליונות באזור צר יותר של הקשת העליונה (לכיוון החניכיים בפן החיכי של החותכות העליונות), בגין היות הפן החיכי של החותכות העליונות מישור משופע. לחץ זה עלול לגרום לצפיפות באזור החותכות התחתונות (4). חשוב לציין, כי לא קל לנו לחזות באיזה מקרה תופיע צפיפות תחתונה לאורך שנים, לא בפרטים שעברו יישור שיניים וגם לא באלה שלא עברו יישור שיניים.

אין התוויות מוחלטות כנגד התקנת קיבוע כשומר מצב בסיום טיפול אורתודונטי. התוויות יחסיות כוללות מתרפא עם קושי בשמירה על היגיינה אוראלית נאותה, מתרפא שבמהלך הטיפול התקשה לשמור על המכשור האורתודונטי וסבל מניתוקים רבים או שברים במכשור האורתודונטי. הסיכון לדלקות חניכיים או ניתוקים של הקיבוע עולה במתרפאים אלה, ויש לשקול שימוש בשומר מצב נשלף. במתרפא עם מחלה מערכתית, המחייבת ביצוע תקופתי של דימות תהודה מגנטית (magnetic resonance imaging) של המוח, יש להיוועץ עם רופא המטפל או טכנאי הדימות ולהעדיף מכשור רטנציה נשלף, שניתן להסירו בעת הבדיקה (13).

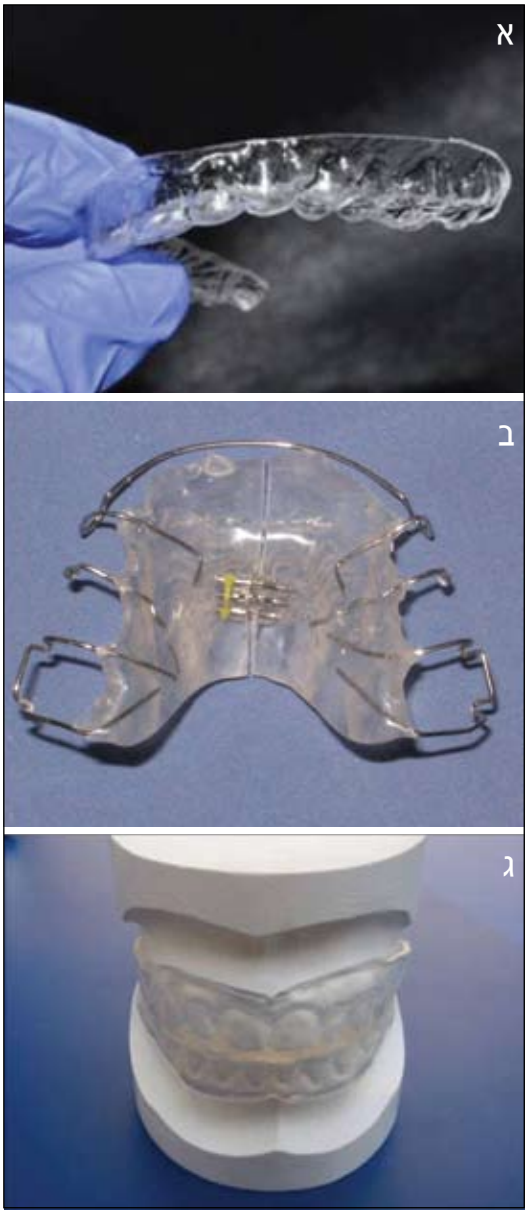

תמונה 1: מכשירים נשלפים לרטנציה. א - שומר מצב מסוג Vacuum formed retainer של חב׳ Essix; ב - שומר מצב מסוג Hawley retainer; ג - שומר מצב מסוג פוזישינר

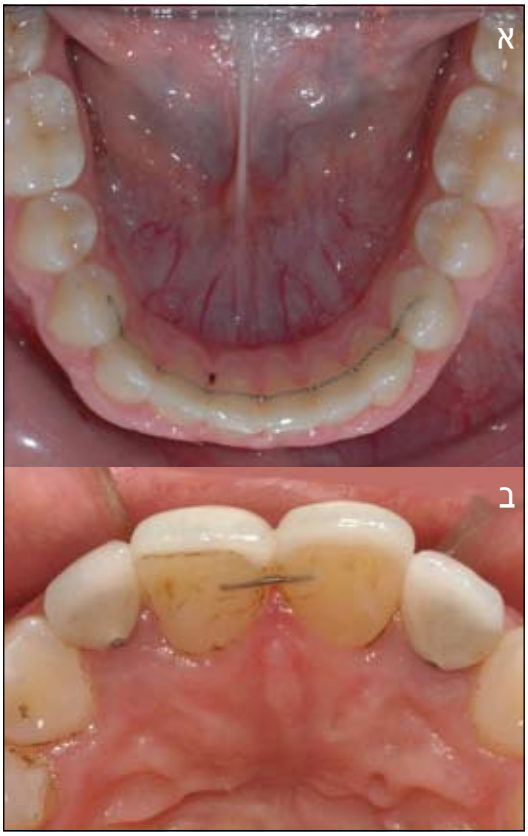

תמונה 2: שומר מצב מודבק (Orthodontic fixed retainer). א - קיבוע מחוט שזור (0.0195" multistrand stainless steel wire), המודבק ממלתעה עד מלתעה; ב - קיבוע למניעת פתיחה מחדש של רווח מרכזי בין שתי חותכות מרכזיות (median diastema). הקיבוע מודבק על שתי חותכות עליונות בלבד.

אופן התקנת הקיבוע

קלינאים שונים משתמשים בסוגי קיבועים שונים, וקיימות שיטות מגוונות להכנה והתאמה של קיבוע. אחת השיטות המקובלות ביותר כוללת העתקת קשת המשנן באמצעות מידה מאלג'ינט, יציקת מודל גבס של המידה, כיפוף חוט שזור ("0.0215 or 0.0195" multistrand stainless steel wire) בפן הלשוני (Lingual aspect) של השיניים הקדמיות (לרוב מניב עד ניב) על גבי המודל. העברת הקיבוע מהמודל לחלל הפה מבוצעת באמצעות מפתח העוזר למקם את הקיבוע בחלל הפה (תמונה 3).

בסיום שלב המעבדה חוזר המתרפא למדידה והדבקה של הקיבוע. קודם להסרת הסמכים האורתודונטיים מומלץ לוודא כי הקיבוע אכן מתאים למשנן, ולא חל עיוות באחד משלבי הייצור שלו. לאחר מדידת הקיבוע ניתן להסיר את הסמכים ולנקות את שאריות הדבק. קודם להדבקת הקיבוע יש לנקות בקפדנות את משטח השן הלשוני אליו הוא יודבק. שלבי ההדבקה כוללים כרסום זגוגית השן (etching) באמצעות חומצה פוספורית 37%, שטיפת החומצה וייבוש שטח ההדבקה, מריחת חומר הקישור (bonding), מיקום הקיבוע והדבקה לכל שן בנפרד באמצעות חומר מרוכב ייעודי והקשיה באור מונוכרומטי (light cure). ניתן להשתמש בחומר מרוכב בצמיגות שונה, לפי נוחות הקלינאי. לאחר התקנת הקיבוע על קדמיות עליונות יש לבדוק, בעזרת נייר ארטיקולציה דק, שלא נוצרה הפרעה סגרית בגין מגע על גבי הדבק או הקיבוע עצמו. מגע בכיר כזה עלול לגרום למגוון בעיות, החל בחוסר נוחות של המתרפא, דרך ניתוק הקיבוע וכלה בתזוזה של השיניים המחוברות לקיבוע.

חשוב מאוד לוודא כי הקיבוע הודבק במצב פסיבי ככל האפשר וללא מתחים, שעלולים לגרום לניתוקו במקרה הטוב או לתזוזה של שיניים במקרה הפחות טוב. לצורך כך מומלץ כבר בשלב של מדידת הקיבוע לבדוק שאין הוא מחובר למפתח המעבדתי בשתי קצותיו, אלא משוחרר בצד אחד.

קיימות גם שיטות להדבקה ישירה של קיבוע. לדוגמה, שרשרת מסוג Ortho-flextech עם חוליות משולבות (מיוצר על ידי חב' Reliance) (תמונה 4). הקלינאי חותך שרשרת באורך מתאים, ממקם אותה ישירות על שטח השן הלשוני של השיניים הקדמיות ומדביק בטכניקה שהוצגה לעיל.

יתרונות השיטה הלא ישירה כוללים מיקום מדויק יותר של הקיבוע, קל יותר להימנע מזיהום משטח ההדבקה כתוצאה ממגע ויש חיסכון בזמן כיסא (14). מאידך, השיטה הלא ישירה מחייבת פגישה נוספת ללקיחת מידה וכרוכה בעלויות מעבדה (15).

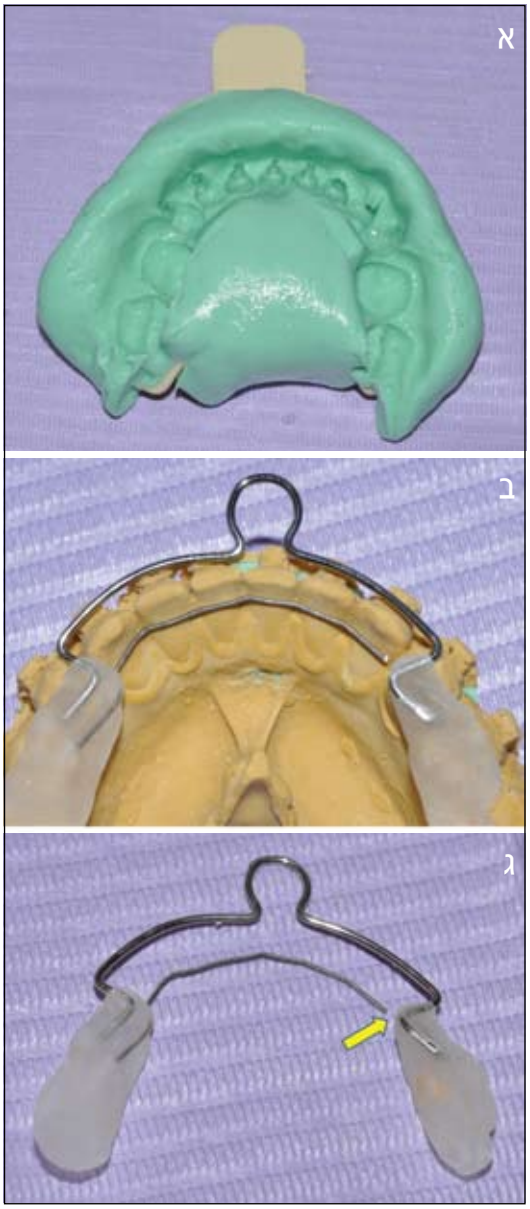

תמונה 3: שיטה להדבקה לא ישירה של קיבוע. א - מידה מאלג'ינט; ב - כיפוף חוט שזור על גבי מודל גבס; ג - מפתח למיקום הקיבוע. יש לשים לב שהקיבוע מנותק מן המפתח בצד אחד (מסומן בחץ), על מנת למנוע מתחים לא רצויים בקיבוע.
תודה לטכנאים אלדד סיידה ואבי מנצור ממעבדת אורתו-דנט בירושלים.

תמונה 4: שרשרת להדבקה ישירה ללא צורך במעבדה.

קיבוע אורתודונטי - אליה וקוץ בה?

קיבוע מודבק מועדף על ידי קלינאים ומתרפאים רבים. יתרונות הקיבוע על פני מכשירי רטנציה אחרים כוללים יעילות בשמירת סידור הקשתות, היותו בלתי נראה וצורך מופחת בשיתוף פעולה מצד המתרפא. היות החוט המתכתי בעל גמישות מאפשר תנועה פיסיולוגית של השיניים, ולכן ניתן לשימוש גם במתרפאים עם אובדן תאחיזה פריודונטלי (16).
יעילות קיבוע מודבק הוכחה במספר מחקרים כמשביעת רצון מבחינה קלינית (17-20). Attack ועמיתיו הראו כי יעילות קיבוע מודבק בשמירת סידור קדמיות תחתונות דומה ליעילות של רטנציה נשלפת עם פלטה על שם Hawley. בשני סוגי הרטנציה יש לצפות לנסיגה מסוימת מתוצאת הטיפול (relapse) לאחר תקופת מעקב של לפחות שנה מסיום הטיפול הפעיל (18). במחקר נוסף

בוצע שיוך אקראי (randomized clinical trial) של המתרפאים לשלוש קבוצות מחקר: באחת בוצע שיוף של החותכות התחתונות (stripping), בשנייה הודבק קיבוע בקשת תחתונה ובשלישית נמסר פוזישינר (19). מהשוואה בין שלוש קבוצות אלו לאחר שנה של רטנציה לא נמצא הבדל משמעותי בשיעור הצפיפות בחותכות תחתונות. במחקר בו בוצע מעקב ארוך טווח של מעל 20 שנה, בו הודגם כי הסיכון להצטופפות משמעותית של חותכות תחתונות נמוך מאוד במתרפאים עם קיבוע מודבק. הסיכון להופעה של צפיפות משמעותית קלינית נמצא גבוה במתרפאים בהם הוסר הקיבוע במשך השנים (20).

אומנם למתרפא אין אפשרות להסיר את הקיבוע, אך עדיין דרוש שיתוף פעולה בשמירה על היגיינה אוראלית נאותה, הגעה מסודרת לביקורות, הימנעות מהפעלת כוחות גזירה ושימת לב לניתוקים או שינויים בסידור המשנן.

מבחינת הרופא, החסרונות העיקריים הם זמן כיסא ממושך, תהליך התקנת הקיבוע דורש קפדנות ומיומנות גבוהות (technique-sensitive), אפשרות לניתוק הקיבוע ובעקבותיו תזוזת שיניים ופגיעה בסידור הקשת. ניתוק הקיבוע יכול להיווצר כתוצאה מניתוק בממשק השן עם החומר המרוכב, או כתוצאה משבר של חוט המתכת של הקיבוע (21-23). הסיכון לניתוק הקיבוע אינו ברור דיו. הסיבה לכך היא שאין אחידות בין המחקרים השונים שבדקו קיבועים שונים (לדוגמה, הדבקה לכל שן בנפרד כנגד הדבקה רק לניבים), או פרוטוקולי הדבקה שונים ותקופות מעקב שונות (4, 11, 24, 25) במחקר של Booth, שעקב אחר מתרפאים עם קיבוע מודבק בשתי קצוות לניבים התחתונים (ללא הדבקה לכל חותכת בנפרד) לאורך שני עשורים ויותר, נמצא כי כרבע מהמתרפאים איבדו או הסירו את הקיבוע. מתוך אלה ששמרו על הקיבוע 62% לא חוו ניתוק כלל, 18% חזרו לתיקון פעם אחת בלבד ורק 20% נדרשו לתיקון פעמיים או יותר (20). לאור השיפור בחומרי ההדבקה ובחומרים המרוכבים, שיעור הכישלון הצפוי בהדבקה של קיבוע כיום נמוך מזה.

חיסרון מהותי נוסף הינו הנטייה להצטברות של רובד חידקים ואבנית על גבי הקיבוע, ובתווך בינו לבין החניכיים. הספרות המקצועית דנה בשאלה האם לקיבוע יש השפעה מהותית על תחלואת המשנן (דלקות חניכיים, עששת וכו'). Artun ועמיתיו בדקו השפעה של סוגי קיבועים שונים על מידת הצטברות אבנית ורובד שן, מדדי דלקת חניכים והופעת כתמים לבנים כסימן ראשון לעששת (26-28). הם לא מצאו השפעה שלילית של קיבוע על תחלואת המשנן, הן כאשר הישוו למצב התחלואה ביום הסרת המכשור האורתודונטי (קודם להדבקת הקיבועים) והן בהשוואה למטופלים עם רטנציה נשלפת. מחקרים מאוחרים יותר תומכים במסקנתם, לפיה הסיכון הבריאותי הכרוך בהתקנת קיבוע לפרקי זמן ארוכים אינו רב (20, 29, 30).

בספרות מובא תיאור של מספר פתרונות המאפשרים היגיינה טובה יותר (24, 31, 32). לדוגמה, Amundsen and Wisth תיארו מחבר זכר-נקבה המודבק לשתי שיניים סמוכות, מצמצם את טווח התנועה של השיניים אך מאפשר ניקוי באמצעות חוט דנטלי (32). אולם פתרונות אלה לא אומצו לשימוש רחב, מה שיכול ללמד על כך שבעיית ההיגיינה תלויה יותר במוטיבציה של המתרפא ופחות בסוג הקיבוע.

בשנים האחרונות הופיעו בספרות האורתודונטית דיווחים על תזוזות בלתי רצויות של שיניים כתוצאה מהקיבוע עצמו. קשה להחשיב את השינויים הללו כנסיגה בתוצאות הטיפול (relapse) מאחר שהם לא איפיינו את ליקוי הסגר הראשוני והופיעו רק בתקופת הרטנציה (33-35). שינויים אלה יכולים להופיע תקופה ארוכה לאחר הסרת המכשור האורתודונטי הקבוע, כאשר הקיבוע מודבק לתקופה של חודשים ואף שנים. יש לשים לב שתופעות אלו מלוות קיבוע המודבק לכל אחת מן הקדמיות, ולא כזה המודבק רק לניבים. בעיה אחת שדווחה היא שינוי טורק של חותכות תחתונות, בליטה של אחת החותכות מעצם המכתשית ולעתים אף יציאה של שורש השן מעבר לרקמת החניכיים (תמונה 5). שינוי זה בהטיית החותכת מופיע למרות שכותרת השן עדיין מחוברת לקיבוע (33). מניסיוננו הקליני, יתכן שיפור עצמוני בטורק לאחר הסרה של הקיבוע או

החלפתו ברטנציה נשלפת. בעיה נוספת היא בליטה של אחד הניבים לכיוון שפתי, היוצר עיוות בקשת התחתונה (תמונה 6).

תופעות לוואי אלו יכולות להיות מוסברות במלחץ מתמשך של השפתיים או הלשון על כותרות השיניים המחוברות לקיבוע. הסבר נוסף הוא עיוות בקיבוע עצמו כתוצאה מכוח שהופעל עליו בעת לעיסה או בעת התקנתו. שכיחות ההופעה של תופעות אלו לאחר שלוש שנות רטנציה מוערכת ב-3-5% מהמתרפאים (25, 34). אחד הפתרונות המוצעים להפחתת שיעור ההופעה של תופעות לוואי אלו הוא שימוש בחוט מפלדת אל חלד בעל חתך מרובע. ואולם, פתרון זה טרם הוכח מחקרית. בכל מקרה מומלץ לבצע מעקב אחר מתרפאים ברטנציה ולאתר בהקדם תופעות לוואי אלו על ידי רופא השיניים או האורתודונט. במקרים החמורים ייתכן צורך בטיפול חוזר, לתיקון התזוזות הבלתי רצויות שהופיעו.

תמונה 5: שינויי בטורק של חותכת במהלך תקופת רטנציה עם קיבוע מודבק לקדמיות תחתונות. למרות שלא חל ניתוק של שן 31 מן הקיבוע, ניתן לראות הטיה של שורש השן לכיוון לשוני (Lingual root torque).

תמונה 6: עיוות (skewing) בקשת התחתונה במהלך תקופת רטנציה עם קיבוע מודבק לקדמיות תחתונות. מקרה זה מדגים הטיה של ניב ימני לכיוון לשוני והטיה של ניב שמאלי לכיוון שפתי. יש לציין כי עיוות זה בקשת לא איפיין את ליקויי הסגר הראשוני, וכן לא את המשגן בסיום הטיפול, ואי לכך נחשב לתופעת לוואי של הקיבוע.

סיכום ומסקנות

קיבוע מודבק מהווה מכשיר רטנציה מקובל שהפך בתקופה של ארבעה עשורים לנפוץ מאוד בשימוש במרפאות אורתודונטיות. רוב המחקרים תומכים ביעילות הגבוהה של קיבוע כשומר מצב בסיום הטיפול האורתודונטי, אך איכות המחקר והיקפו עדיין לא מספקים (36). ההשפעה של קיבוע מודבק על שיעור הופעה של מחלות חניכיים, כמו גם עששת, הוכחה כנמוכה. עם זאת, ישנן תופעות לוואי של הקיבוע המופיעות בשיעור מסוים של המתרפאים. אי לכך מומלץ מעקב ארוך טווח לאחר הדבקת קיבוע, לניטור ההופעה של תופעות לוואי, והסרת הקיבוע בתזמון נכון, במידת הצורך.

References

1. Gershom Z. Penta Rhe. Available at: http://www.what-is-cancer.com/poems/philosophiaFrame.htm (accessed on 29 October, 2011).
2. Oppenheim A. The crisis in orthodontia. I. Tissue changes during retention. Skogsborg's septotomy. Int J Orthod Dent Child 1934; 20: 640.

3. Proffit WR. Retention, In: Contemporary Orthodontics 4th ed., Proffit WR, Fields HW, Sarver DM. St. Louis Missouri, The Mosby Co. 2007, p. 617-631.
4. Bearn DR. Bonded orthodontic retainers: a review. Am J Orthod Dentofacial Orthop 1995; 108: 207-213.
5. Zachrisson B. Important aspects of long-term stability. J Clin Orthod 1997; 31: 562-583.
6. Joondeph, DR. Stability, Retention and Relapse, In: Graber TM., R.L. Vanarsdall RL., Vig KWL. Orthodontics, Current Principles and Techniques, forth ed., Philadelphia, Elsevier Mosby 2012, p. 991-1020 .
7. Al Yami EA, Kuijpers-Jagtman AM, van't Hof MA. Stability of orthodontic treatment outcome: follow-up until 10 years postretention. Am J Orthod Dentofacial Orthop 1999; 115: 300-304.
8. Little RM, Wallen TR, Riedel RA. Stability and relapse of mandibular anterior alignment-first premolar extraction cases treated by traditional edgewise orthodontics. Am J Orthod 1981; 80: 349-365.
9. Little RM, Riedel RA, Artun J. An evaluation of changes in mandibular anterior alignment from 10–20 years postretention. Am J Orthod 1988; 93: 423-428.
10. Kneirim RW. Invisible lower cuspid to cuspid retainer. Angle Orthod 1973; 43: 218-219.
11. Zachrisson BU. Clinical experience with direct-bonded orthodontic retainers. Am J Orthod 1977; 71: 440-448.
12. Nanda RS, Nanda SK. Considerations of dentofacial growth in long-term retention and stbility: Is active retention needed? Am J Orthod Dentofacial Orthop 1992; 101: 297-302.
13. Costa AL, Appenzeller S, Yasuda CL, Pereira FR, Zanardi VA, Cendes F. Artifacts in brain magnetic resonance imaging due to metallic dental objects. Med Oral Patol Oral Cir Bucal 2009; 14: E278-282.
14. Lee SJ, Ihm JA, Ahn SJ. Time-saving fixed lingual retainer using DuraLay resin transfer. Am J Orthod Dentofacial Orthop 2004; 125: 203-205.
15. Karaman AI, Polat O, Büyükyilmaz T. A practical method of fabricating a lingual retainer. Am J Orthod Dentofacial Orthop 2003; 124: 327-330.
16. Becker A, Goultschin J. The multistrand retainer and splint. Am J Orthod 1984; 85: 470-474.
17. Sadowsky C, Schneider BJ, BeGole EA, Tahir E. Long-term stability after orthodontic treatment: nonextraction with prolonged retention. Am J Orthod Dentofacial Orthop 1994; 106: 243-249.
18. Atack N, Harradine N, Sandy JR, Ireland AJ. Which way forward? Fixed or removable lower retainers. Angle Orthod 2007; 77: 954-959.
19. Edman Tynelius G, Bondemark L, Lilja-Karlander E. Evaluation of orthodontic treatment after 1 year of retention--a randomized controlled trial. Eur J Orthod 2010; 32: 542-547.
20. Booth FA, Edelman JM, Proffit WR. Twenty-year follow-up of patients with permanently bonded mandibular canine-to-canine retainers. Am J Orthod Dentofacial Orthop 2008; 133: 70-76.
21. Bearn DR, McCabe JF, Gordon PH, Aird JC. Bonded orthodontic retainers: the wire-composite interface. Am J Orthod Dentofacial Orthop 1997; 111: 67-74.
22. Wasserstein A, Brezniak N. Use of disclosing material to detect fixed retainer bond failures. J Clin Orthod 1998; 32: 598-599.
23. Hoogeveen R. Correction of incisor position after breakage of a fixed lingual retainer. J Clin Orthod 2005; 39: 488.

24. Lee KD, Mills CM. Bond failure rates for V-loop vs straight wire lingual retainers. Am J Orthod Dentofacial Orthop 2009; 135: 502-506.
25. Renkema AM, Renkema A, Bronkhorst E, Katsaros C. Long-term effectiveness of canine-to-canine bonded flexible spiral wire lingual retainers. Am J Orthod Dentofacial Orthop 2011; 139: 614-621.
26. Artun J. Caries and periodontal reactions associated with long-term use of different types of bonded lingual retainers. Am J Orthod 1984; 86: 112-118.
27. Artun J, Spadafora AT, Shapiro PA, McNeill RW, Chapko MK. Hygiene status associated with different types of bonded, orthodontic canine-to-canine retainers. A clinical trial. J Clin Periodontol 1987; 14: 89-94.
28. Artun J, Spadafora AT, Shapiro PA. A 3-year follow-up study of various types of orthodontic canine-to-canine retainers. Eur J Orthod 1997; 19: 501-509.
29. Heier EE, De Smit AA, Wijgaerts IA, Adriaens PA. Periodontal implications of bonded versus removable retainers. Am J Orthod Dentofacial Orthop 1997; 112: 607-616.
30. Levin L, Samorodnitzky-Naveh GR, Machtei EE. The association of orthodontictreatment and fixed retainers with gingival health. J Periodontol 2008; 79: 2087-2092.
31. Sperry TP, Abdulla A. Physiologic permanent retention following space closure. Am J Orthod 1982; 82: 42-44.
33. Amundsen OC, Wisth PJ. Clinical pearl: LingLockTM—the flossable fixed retainer. Journal of Orthodontics 2005; 32: 241–243.
34. Gazit E., Gazit-Rappaport T. Ask us. The ultimate retainer? Am J Orthod Dentofacial Orthop 2005; 128: 3.
35. Katsaros C, Livas C, Renkema AM. Unexpected complications of bonded mandibular lingual retainers. Am J Orthod Dentofacial Orthop 2007; 132: 838-341.
36. Sifakakis I, Pandis N, Eliades T, Makou M, Katsaros C, Bourauel C. In-vitro assessment of the forces generated by lingual fixed retainers. Am J Orthod Dentofacial Orthop 2011; 139: 44-48.
37. Littlewood SJ, Millett DT, Doubleday B, Bearn DR, Worthington HV. Retention procedures for stabilising tooth position after treatment with orthodontic braces. Cochrane Database of Systematic Reviews 2006, Issue 1. Art. No.: CD002283. DOI: 10.1002/14651858. CD002283.pub3.

❍❍❍

Orthodontic fixed retainer: fix or not fix that is the question?

"Retention is one of the most difficult problems in orthodontia; in fact, it is the problem".
Oppenheim 1934 (2)

Yitschaky O.*, Katz Sagi H., Yitschaky M.***

* Dept. of Orthodontic, Faculty of Dental medicine, Hebrew University of Jerusalem and Hadassah medical center & private practice, ** Dept. of Pediatric dentistry, Faculty of Dental medicine, Hebrew University of Jerusalem and Hadassah medical center & private practice.

Keyword: Orthodontic fixed retainer, fixed retainer complications, fixed retainer adverse effects.

Orthodontic fixed retainer is widely used, as an orthodontic retention appliance, for nearly four decades. It answers the need for prolonged retention with minimum patient compliance. The effectiveness of fixed retainers was compared to other retention devices in several studies, and was found as effective as removable appliances. But, further high quality research is still needed. A bonded fixed retainer was suspected as an obstacle that impedes the patient's ability to keep satisfactory oral hygiene. But research failed to prove the influence of fixed retainers on periodontal health or white spot lesion occurrence as clinically significant. The definite downsides of fixed retainer are the risk of retainer breakage, and unwanted tooth movements. A typical tooth movement can appear even without a retainer breakage, including a change of torque of a mandibular incisor or skewing of the anterior mandibular arch segment. Both the dentist and the orthodontist are encouraged to be familiarized with these possible side effects, recognized them as soon as possible, and consider changing the retention protocol, when appropriate.